



HZD e.V. Christina Witt • Moselstr. 49 • 14612 Falkensee

Herrn
Ralf Kreienbaum
Rauscherstr. 13

56626 Andernach

Bearbeitet durch:
Bearbeitet durch:

Christina Witt
Moselstrasse 49
14612 Falkensee
+49 (0)3322-210236
geschaeftsstelle.ost@hovawart
e.com

Bankverbindung
M;ittelbrandenburgische
Sparkasse
IBAN:
DE24 1605 0000 1000 7557 69
BIC: WELADED1PMB

Datum: 09.02.2018

HD-Auswertung für Ihre Hündin Franka vom Peetzsee

Sehr geehrter Herr Kreienbaum,

vielen Dank dass Sie mit Ihrer Hündin **Franka vom Peetzsee** zum HD-Röntgen waren. Das Ergebnis der Auswertung liegt uns nun vor.

Die Auswertung erfolgte zentral von einem Gutachter der GRSK (Gesellschaft für Röntgendiagnostik genetisch beeinflusster Skeletterkrankungen bei Kleintieren e.V.).

Die Auswertung ergab das Ergebnis: A2

Sollten Sie diesbezüglich Fragen haben stehe ich Ihnen jederzeit gern zur Verfügung.

Für heute verbleibe ich mit freundlichen Grüßen

Christina Witt
Hovawart Zuchtgemeinschaft Deutschland e.V.
HD-Stelle

Hovawart Zuchtgemeinschaft
Deutschland e.V. (HZD)

Präsident

z.Z. Vakant

vorstand.hzd@hovawarte.com

Vizepräsident

Andreas Bigge
Krefelder Straße 21
47647 Kerken
vorstand.hzd@hovawarte.com

Finanzverwalter

Gudrun Graham
Blumenweg 2
85551 Kirchheim
vorstand.hzd@hovawarte.com

Teamleitung Zucht

Margit Bothur
Oberröblinger Hauptstr.43
06526 Sangerhausen
zuchtleitung.hzd@hovawarte.com

Sabine Domnik
Thomas-Müntzer-Str. 14
06308 Benndorf
zuchtleitung.hzd@hovawarte.com

Geschäftsstelle

Dietmar Krohn
Alter Bahndamm 12
24619 Bornhöved
geschaeftsstelle.hzd@
hovawarte.com

Register:

Amtsgericht Berlin
Charlottenburg
VR 2991

Ust.-IdNr.:
DE284651124

www.hovawarte.com





Beurteilung auf Hüftgelenkdysplasie

Name des Hundes Franka vom Peetzsee
 (wie in Anamnese eingetragen)
 Zuchtbuchnr. VDH-HZD 16/8273 Chipnr. 276098800012743

- Rade SM
 Händin B
 S

Eigentümer (wsmw. Ansehen)
Ralf Kreienbaum, Rauscherstr. 13 56626 Andernach

Bestätigung des Tierarztes (Zustimmendes bitte ankreuzen)

- Schenkelhals
 Zungenhals
 Verkürzter Lateralkiefer (VUK, Rückbiss)
 Verkürzter Oberkiefer (VOK, Vorbiss)
 Hoden vorhanden
 Hoden fehlt
 Mastorchide (Einbänder)
 Cryptorchide (Nullorchid)

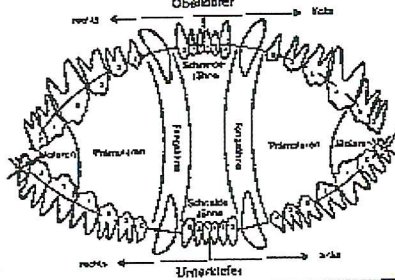
- Der Name ist anhand der Anamnese überprüft worden
 Die Chipnummer ist anhand der Anamnese überprüft worden
 Die HD-Röntgenaufnahme ist in die Anamnese eingetragen worden
 Die Aufnahme wurde eine Hilfszucht hergestellt

Sonstige Zahnfehlstellungen

Einzelne Zähne im 7er-Schema (Grat) ankreuzen, zusätzliche bitte in die Tabelle eintragen

	M2	M1	P4	P3	P2	P1	C	I3	I2	I1	I3	I2	I1	C	P1	P2	P3	P4	M1	M2	
<input checked="" type="checkbox"/>	<input checked="" type="checkbox"/>	<input checked="" type="checkbox"/>	<input checked="" type="checkbox"/>	<input checked="" type="checkbox"/>	<input checked="" type="checkbox"/>	<input checked="" type="checkbox"/>	<input checked="" type="checkbox"/>	<input checked="" type="checkbox"/>	<input checked="" type="checkbox"/>	<input checked="" type="checkbox"/>	<input checked="" type="checkbox"/>	<input checked="" type="checkbox"/>	<input checked="" type="checkbox"/>	<input checked="" type="checkbox"/>	<input checked="" type="checkbox"/>	<input checked="" type="checkbox"/>	<input checked="" type="checkbox"/>	<input checked="" type="checkbox"/>	<input checked="" type="checkbox"/>	<input checked="" type="checkbox"/>	<input checked="" type="checkbox"/>

Die Röntgenaufnahme wird mit der Eintragung in die Stammbuchkarte der Hovawart Zuchtgemeinschaft Deutschland e.V.



Adresse, Stempel und Unterschrift des Tierarztes

TIERKLINIK NEUWIED

Russelheimer Straße 107 · 56564 Neuwied
 Fax: 02631 978 978 · www.tierklinik-neuwied.de

Datum: 28.01.2018 Carsten Grußendorf

HD-Auswertung (nur durch Gutachter)

Übergutachten empfohlen (bedingt durch Qualität der Aufnahme)

Kriterium 1 Ischial-Winkel	Kriterium 2 Lage des Femurkopf-Zentrums (FKZ) in Bezug zum dorsalen Azetabulumrand (DAR)	Kriterium 3 Form des lateralen/medialen Ausbuchtungsrandes	Kriterium 4 Ausdehnung des subchondralen Knochens am Ausbuchtung	Kriterium 5 Form von Femurkopf (FK), Übergang Kopfhals (KH), Femurhals (FH)	Kriterium 6 Zahl und Ausdehnung der Zählungen am Femurhals (Zählungen)	Punkte pro Kriterium
>/-105°	FKZ medial DAR (>2 mm)	lateral nachlassend	fehl, gleichmäßig dick	K: rund, deutlich abgesetzt	Nicht sichtbar	0
>/-105°, Gelenkflächen überlagern oder <105° Gelenkflächen parallel	FKZ medial DAR (1-2 mm)	horizontal	gleichmäßig dick	K: rund, schwach abgen. U: keine Zählungen H: walzenförmig	an der gegebenen Aufnahme keine Zählungen sichtbar	1
>/-100°	FKZ liegt auf dem DAR	leichtmäßig abgerundet oder leichtgradige Zählungen	lateral leichtmäßig verdickt, medial leichtmäßig reduziert	K: leichtmäßig abgerundet U: leichte Zählungen	feiner sichtbarer Grat bis 1 mm breit	2
>/-90°	FKZ lateral DAR (1-5 mm), 1/3 des FK oberhalb	mittelmäßig abgerundet, fleckigmäßig Zählungen, zweifelhafte Gelenkflächen	bilateral mittelgradig verdickt, medial mittelgradig reduziert	K: mittelgradig abgerundet U: mittelmäßige Zählungen	ausgeschliffener Grat bis 3 mm breit	3
>/-80°	FKZ lateral DAR (5-10 mm), > 1/4 des FK oberhalb	stark abgerundet, mit klaren Zählungen	lateral stark verdickt oder nur lateral ausgeprägt	K: mittelgradig verformt U: mittelmäßige Zählungen	Leiste über 3 mm breit	4
<80°	FKZ lateral DAR (>10 mm), > 1/4 des FK oberhalb	Rand fehr, Pfanne massiv verformt	verschmälzt mit lateralem Beckenrand, marginal fehlend	K: massiv verformt U: massive Zählungen	Leiste überlagert durch verdrängte Femurköpfe	5

Gesamtpunktzahl 1

Beurteilung nach FCI und VDH Norm	Gesamtpunkte aus Kriterien 1 bis 6	HD-Grad
Kein Hinweis für HD	0	A1 <input type="checkbox"/>
	1 - 2	A2 <input checked="" type="checkbox"/>
Übergangsform	3 - 4	B1 <input type="checkbox"/>
	5 - 6	B2 <input type="checkbox"/>
Leichte HD	7 - 9	C1 <input type="checkbox"/>
	10 - 12	C2 <input type="checkbox"/>
Mittelschwere HD	13 - 15	D1 <input type="checkbox"/>
	16 - 18	D2 <input type="checkbox"/>
Schwere HD	19 - 24	E1 <input type="checkbox"/>
	25 - 30	E2 <input type="checkbox"/>

Stempel und Unterschrift des Gutachters

GHS-Gutachter, Tiergesundheitszentrum Grußendorf, Dr. Carsten Grußendorf, Tierärztliche Klinik für Kleintiere, Wachsmanns Eck 2, 42665 Bramsche

Gutachter nach FCI
 Nr. 24
 Dr. Carsten Grußendorf

Datum: 28. JAN. 2018

Eingangserkrankung Zuchtbuch (HD-Stufe)

Datum: 7.2.18 Unterschrift: Ralf Kreienbaum

Verteiler: Original an Zuchtbuchstelle, Kopie an Eigentümer, Kopie oder PDF an RG-ZW, HD-Stelle, Züchter

Bereich:	Zucht	Verantwortlich:	Zuschreibung:	Beauftragter:	Wulf Wendtstein
Formularnummer:	029	Version:	03		

www.hovawarte.com